Lane Medical Library

Ueber plastische Deckungen des Stumpfes nach Exarticulatio pedis und über Exarticulatio pedis mit dem Zirkelschnitt.

Inaugural-Dissertation

der

medizinischen Fakultät zu Königsberg i. Pr.

zur

Erlangung der Doktorwürde

in der

Medizin und Chirurgie

vorgelegt von

Hans Boehm,
Arzt.

Promotion: Dienstag, den 10. April 1906.

Königsberg i. Pr.
Buch- und Steindruckerei von Otto Kümmel.
1906.

Gedruckt mit Genehmigung der
medizinischen Fakultät der Königl. Albertus-Universität
zu Königsberg i. Pr.
Referent: Professor Dr. E. Lexer.

Meiner Mutter.

Digitized by the Internet Archive
in 2026

https://archive.org/details/IA40153514_0229

Da bei Amputationen und Exartikulationen zur Erzielung eines guten Stumpfes die genügende Deckung desselben mit gesunden Weichteilen eine der wichtigsten Bedingungen ist und da andrerseits von der Beschaffenheit des Stumpfes die Gebrauchsfähigkeit desselben in hohem Grade abhängt, in den meisten Fällen mehr als von seiner Länge, so gilt es als Regel den Ort der Absetzung so hoch zu wählen, dass genügend normale Weichteile zur Versorgung des Stumpfes vorhanden sind. Nun gibt es aber eine Reihe von Fällen, — es handelt sich hier fast ausschliesslich um Verletzungen — bei denen man die Höhe der Absetzung nicht allein von der Beschaffenheit der zur Bedeckung des Stumpfes verfügbaren Weichteile abhängig machen darf, da man andernfalls, um im Gesunden zu operieren, für die Funktion des betreffenden Gliedes äusserst wichtige Knochenabschnitte opfern müsste.

Diese Fälle sind selten, denn meistens ist die Verkürzung, die durch eine höhere im Gesunden vorgenommene Absetzung entsteht, nur eine geringe und durch eine entsprechend längere Prothese leicht ersetzbar.

In der Mehrzahl der Fälle, bei denen auf die Erhaltung von Knochenstümpfen besonderer Wert zu legen ist, handelt es sich um Verletzungen von Fingern, weil

diese Verletzung eine sehr häufige und andrerseits die Länge eines jeden Fingers, besonders die des Zeigefingers und des Daumens, für die meisten Beschäftigungen von grosser Wichtigkeit ist, und zwar ist der Wert solcher Stümpfe um so höher zu veranschlagen, je kürzer dieselben an sich schon sind. Eine ähnlich wichtige Rolle spielen Knochenstümpfe bei Verletzungen zweier gleicher, besonders beider unterer Extremitäten in den Fällen, in denen eine mehr oder weniger hohe Absetzung an beiden Gliedmassen notwendig wird.

Von weit grösserer Bedeutung jedoch ist die Erhaltung von Knochenstümpfen bei jugendlichen noch wachsenden Individuen, nämlich in den Fällen, in denen es sich darum handelt, durch die Erhaltung der Epiphysen mit den Intermediärknorpeln Wachstumsstörungen zu vermeiden.

Als im Jahre 1859 in der Pariser chirurgischen Gesellschaft, wie Schede berichtet, die Frage vorgelegt wurde, ob die langen Röhrenknochen nach Verlust einer Epiphyse, wie die Knochen von Amputationsstumpfen bei Kindern am Wachstum noch teilnehmen, stellte sich zu aller Ueberraschung heraus, dass niemand auf die Frage, über die lebhaft gestritten wurde, eine exakte Antwort zu geben vermochte. P. Guersant als Arzt eines Kinderhospitals hatte zwar mehrfach beobachtet, dass der Knochen von Amputationsstümpfen bei Kindern im Laufe der Zeit an Länge zugenommen, welcher Umstand ihn dann zu Resektionen veranlasst hatte, ob aber diese Verlängerung durch das eigentliche Knochenwachstum oder durch irgend welche

andern Prozesse z. B. durch Periostwucherungen bedingt sei, vermochte er nicht zu entscheiden.

Frederik Treves vertritt in seinem Handbuch der chirurgischen Operationslehre die Anschauung, dass in den meisten Fällen nach Amputationen bei jugendlichen Individuen das Wachstum der in dem Stumpf zurückgebliebenen Epiphyse aufhört oder dass der Knochenstumpf wenigstens nicht in demselben Verhältnis wie der Knochen auf der andern Seite fortfährt zu wachsen. Allerdings gäbe es auch Ausnahmen, der Knochen wachse weiter, trete mit der Zeit hervor und führe zu der Bildung der konischen Stümpfe.

Das das Längenwachstum der langen Röhrenknochen von den Intermediärknorpeln beherrscht wird, ist eine wissenschaftlich begründete Tatsache. Hieraus folgt, dass der Verlust einer Epiphyse mit dem dazugehörigen Intermediärknorpel einen hemmenden Einfluss auf das Wachstum des Knochens ausüben muss und dass das Letztere nunmehr allein von der Wachstumsstärke des noch in dem Knochenstumpf erhaltenen Intermediärknorpels äbhängig ist.

Wie stark noch das Wachstum des Knochens nach Verlust einer Epiphyse sein kann, beweist folgender von Treves in seinem Handbuch beschriebener Fall:

Bei einem 9 jährigen Knaben musste der linke Arm wegen einer Verletzung amputiert werden, und zwar wurde der Knochen gerade über dem Ansatz des Musc. dettoid. durchgesägt. Die Wunde heilte ohne Komplikation. Aber so kräftig war das Wachstum der oberen Epiphyse des Humerus, dass ehe der Knabe das Alter

von 17 Jahren erreichte, der Stumpf 3× konisch geworden war und 3× amputiert werden musste, um den Stumpf seine richtige Gestalt wieder zu geben.

Ein instruktives Beispiel, wie nach Verlust einer Epiphyse das Längenwachstum des Knochenstumpfes weit hinter dem Wachstum des Knochens auf der gesunden Seite zurückbleibt, wurde vor kurzem in der Städtischen Krankenanstalt zu Königsberg beobachtet:

Es handelte sich um einen 8 jährigen Knaben, der durch Ueberfahren eine Zertrümmerung des rechten Fusses und des untern Teiles des Unterschenkels erlitten hatte, die die Amputation des Unterschenkels 5 cm. über dem Fussgelenk notwendig gemacht hatte. Die Nachuntersuchung $1^1/_2$ Jahre nach der Operation ergab nun, dass der Unterschenkelstumpf nach dem Vergleich mit dem gesunden Unterschenkel durch Messung um 2 cm. in seinem Wachstum zurückgeblieben war. Die Länge des Unterschenkelstumpfes betrug nämlich nur 19 cm., während der linke Unterschenkel vom Kniegelenk bis 5 cm. oberhalb des Fussgelenkes 21 cm. mass. Der Erinnerung nach schien der Stumpf noch erheblich mehr verkürzt.

Der Verlust einer Epiphyse bei einem noch wachsenden Individuen bedingt hiernach in den meisten Fällen eine nicht gering zu veranschlagende Funktionsstörung des betreffenden Gliedes, denn ist die durch den Verlust einer Epiphyse entstehende Wachstumshemmung eine beträchtliche, so bleibt das Glied in seiner Entwickelung nicht unbedeutend zurück, fährt dagegen der Knochen-

stumpf in nur wenig vermindertem Grade fort zu wachsen, so besteht die Gefahr der Bildung des konischen Stumpfes.

Dank der seit Jahrzehnten stetig verbesserten Wundbehandlungsmetode sind wir heute in der Lage in geeigneten Fällen d. h. in Fällen von ausgedehnten Weichteilverletzungen, Ablösungen der Haut u. s. w. bei denen man früher, um möglichst gute Wundverhältnisse zu schaffen, gezwungen war primär zu amputieren, und dabei um im Gesunden zu operieren, oft grosse und wichtige Gliedabschnitte opfern musste, von den primären typischen Amputationen abzusehen und nach Abtragung des Notwendigsten abzuwarten, was sich erholt und was noch zur Deckung des Stumpfes verwendet werden kann. Durch diese konservative Behandlungsmetode gelingt es oft noch grosse Teile des verletzten Gliedes zu erhalten, die früher ein Opfer des Messers geworden wären.

In den Fällen nun, in denen trotz Verwendung allen lebensfähigen Gewebes die vorhandenen Weichteile zur Versorgung des Stumpfes nicht genügen, empfiehlt Rinné (Centralblatt für Chirurgie 1902) durch permanente Extension mittelst Heftpflasterstreifen die am Knochenstumpf oft weit zurückgewichenen Weichteile herunterzuziehen. Die Heftpflasterstreifen sollen nach der Vorschrift Rinné's, sobald die Wundverhältnisse es gestatten, in Längsstreifen angelegt und durch Gazebinden gedeckt werden. Mittelst dieser Behandlung will Rinné ausgezeichnete Resultate erzielt haben. So berichtet er von einem Fall von Vorderarmzermallmung, bei dem der Knochen bis handbreit

unter dem Ellenbogengelenk erhalten war, während die Weichteile bei Beginn der Traktionsbehandlung bis zur Mitte des Oberarms zurückstanden. Es sei ihm gelungen die Haut bis an die Knochenränder herunterzuziehen, wonach sich eine bewegliche Narbe gebildet haben soll. Bei Unterschenkelverletzungen gelang es ihm 12 cm. Stumpf zu erhalten, wo die Haut 15 cm. resp. 13 cm. herunter gezogen werden musste. In einem Falle wurde um die endgültige Vernarbung zu erzielen, die sekundäre Amputation eines Teiles der Tibia gemacht. Rinné fügt schliesslich noch hinzu, dass in einigen Fällen zur Unterstützung der Extension die blutige Lösung der Wundränder so wie die Anlegung von Situationsnähten vorgenommen wurde.

Dieses von Rinné angegebene Verfahren wird jedoch offenbar nur wenig geübt, da bisher keine weiteren Berichte über die Erfolge dieser Behandlungsmethode vorhanden sind. Dasselbe erscheint auch nicht als ganz ungefährlich, da durch das verhältnismässig lange Offenbleiben der Wunden die Infektionsgefahr eine grosse wird.

Ein anderes Verfahren, das bereits vielfach zur Deckung kleinerer Stümpfe verwendet worden ist, besteht in der Ausführung plastischer Operationen. Da die den Stumpf deckende Haut gegen den Knochen verschieblich und von einer gewissen Resistenz sein soll, um den Insulten der Arbeit die nötige Festigkeit zu geben, so kommen hier von den plastischen Operationen nur solche in Betracht, bei denen als Deckungsmaterial eine aus Epidermis und Cutis bestehenden Haut zur Anwendung

gelangt, derartige Operationen sind, wie schon erwähnt, bereits vielfach zur Deckung kleinerer Stümpfe wie z. B. Fingerstümpfe mit gutem Erfolg ausgeführt worden, doch habe ich in der Litteratur keinen Fall finden können, bei dem auf diese Weise die Deckung eines grösseren Stumpfes wie z. B. eines Unterschenkelstumpfes versucht worden wäre. In der Städtischen Krankenanstalt zu Königsberg i. Pr. kamen nun in kurzer Zeit 2 Fälle in Behandlung bei denen man, um die nötige Haut zur Bedeckung des Stumpfes zu gewinnen, vor der Wahl stand, entweder höher zu amputieren und dabei wichtige Knochenabschnitte zu opfern oder nach einer der oben beschriebenen Methoden die Erhaltung dieser Knochenstümpfe zu versuchen. Wegen der Wichtigkeit der hier in Frage kommenden Knochenstümpfe wurde das letztere Verfahren gewählt und zwar wurden, um die Deckung des Stumpfes zu erzielen, plastische Operationen ausgeführt, in beiden Fällen mit einem ausgezeichneten Erfolge. Ich lasse die Krankengeschichten dieser beiden Fälle hier folgen:

In dem ersten Falle handelte es sich um einen 21 jährigen Mann (cf. Samter, Verhandlungen der Deutschen Gesellschaft für Chirurgie), der im Januar 1901 wegen Erfrierung beider Füsse die Krankenanstalt aufgesucht hatte. An dem rechten Fuss war nicht bloss die ganze Fersenhaut, sondern auch die hintere Haut des Fersenhöckers, sowie die Dorsalhaut des Fusses bis zum Chopart'schen Gelenk gangränös geworden. Es wurde hier die Exarticulatio pedis vorgenommen und dabei im Bereich der hinteren Cirkumferenz an der

Grenze der Gangrän die Weichteile (also bereits am Ansatz der Tendo-Achilles) durchtrennt, im Bereich der vorderen Cirkumferenz der Schnitt wie beim Zirkelschnitt geführt. Die Bedeckung der hinteren Hälfte wurde nun dadurch herbeigeführt, dass mittelst eines Steigbügelschnittes ein hinterer Brückenlappen gebildet und nach abwärts über den hinteren Abschnitt der Tibia und des Fibulastumpfes gelagert wurde. Der Lappen wurde zwar oberflächlich nekrotisch wie transplantierte K r a u s e'sche Lappen, es kam jedoch schliesslich zur Vernarbung. Der Defekt an der Hinterfläche des Unterschenkels heilte per granulationen. Dabei war es misslich, dass eine querverlaufende Narbe über der hinteren Kante der unteren Tibiafläche verlief, da hierdurch Druckgeschwüre entstanden.

Dieser Uebelstand liess sich durch längselliptische Excision und Vernähung der unterminierten Ränder in der Längsrichtung beseitigen und der Stumpf erwies sich nunmehr als tragfähig.

Am linken Fuss beschränkte sich die Gangrän auf die Zehen und den obersten Abschnitt des Fusses, ausserdem fand sich über der Hacke eine ca. 3 markstückgrosse Nekrose der Haut. Es wurde an diesem Fuss eine Absetzung sämtlicher Zehen und des V. Metatarsus notwendig. Der über der Ferse nach Abstossung des Abgestorbenen entstandene Defekt heilte per granulationen.

Wie Patient bei der im Februar d. Js. 4 Jahre nach der Operation stattgehabten Nachuntersuchung angab, hatte er seit seiner Entlassung aus der Krankenanstalt den Stumpf dauernd, wenn auch nicht gerade

intensiv belastet, ohne dabei jemals gezwungen zu sein, aus Rücksicht auf seinen Stumpf mit der Belastung für längere oder kürzere Zeit auszusetzen. Der Stumpf befand sich auch bei der Nachuntersuchung in einem guten Zustande bis auf ein an der unteren Fläche des Stumpfes gelegenes oberflächliches und kleines Geschwür, dessen Entstehung der schlechten Hautpflege des Patienten, der sich zu der Nachuntersuchung in einem äusserst schmutzigen Zustand einfand, zuzuschreiben ist. Die Ausdehnung des Geschwürs liess es als wahrscheinlich erscheinen, dasselbe durch ca. 8 tägige ärztliche Behandlung zur Verheilung zu bringen.

In dem 2. Falle handelt es sich um ein erst 5 Jahre altes Mädchen, dass durch Ueberfahren eine schwere Quetschung beider Füsse erlitten hatte, die schliesslich die Absetzung derselben notwendig machte. Da das Kind sich bei der Aufnahme in starkem Shok befand, und um abzuwarten, wie viel sich von den verletzten Gliedmassen noch erholen würde, wurde zunächst nach Abtragung einiger nur noch an schmalen Hautfetzen hängender Zehen von einem weiteren Eingriff abgesehen. Es hatte an der Vorderfläche beider Fussgelenke eine Durchtrennung der Haut stattgefunden und zwar am linken Fussgelenk in Höhe von ca. 3 querfingerbreit über der Knöchellinie, die nach hinten zu beiden Seiten schräg abfiel und bis zum oberen Calcaneusrande sich erstreckte, so dass hier nur noch eine ca. $1^1/_2$ cm. breite Hautbrücke erhalten war, am rechten Fuss in Höhe der Gelenklinie nach hinten bis dicht hinter beide Knöchel reichend. Ausserdem bestand eine Luxation des rechten Fusses nach aussen, dessen Reposition leicht gelang.

Am 3. Tage nach der Aufnahme musste wegen Gangrän des linken Fusses dessen Absetzung erfolgen. Da sich die Gangrän bis zur Durchtrennungsstelle der Haut am Fussgelenk erstreckte, wurde die Exarticulatio pedis mit Absägung der Malleolen ausgeführt. Für den so gebildeten Stumpf reichte jedoch die Hautbedeckung hinten kaum bis zum untern Rande desselben, vorn bis 2—3 Querfinger breit oberhalb des Stumpfes und so wurde versucht, durch Tranzplantation von Hautlappen die zur Bedeckung des Stumpfes notwendige Haut zu gewinnen. Hier zeigte der Heilungsverlauf recht deutlich, welche Bedeutung die Steigbügellappenbildung für die Bedeckung hat. Ursprünglich war infolge eines Missverständnisses der Steigbügellappen in der Mittellinie durchtrennt und zwei seitliche Lappen gebildet. Die Bedeckung misslang. Ebenso wurde ein aus dem Oberschenkel desselben Beines entnommener Krause'scher Lappen nekrotisch und stiess sich in toto ab. Ein aus der Haut der Vorderfläche des rechten Oberschenkels gebildeter gestielter Lappen heilte trotz fester Fixierung der Wundflächen aneinander durch einen Gypsverband nicht an, auch ein aus der Haut des linken Unterschenkels genommener Wanderlappen stiess sich zum grössten Teil wieder ab. Doch war es durch diese letzte Operation gelungen, eine grössere Beweglichkeit der Haut am untern Ende des Stumpfes zu erzielen, die es ermöglichte, wie im Fall I mittelst eines Steigbügelschnittes einen hintern Brückenlappen zu bilden und denselben über den hintern Abschnitt des Tibia- und Fibularstumpfes nach Art eines Steigbügels herüber-

zuziehen, wo derselbe vorne durch einige Seidennähte mit der Haut des Unterschenkels vereinigt wurde. Dieser Lappen blieb in toto erhalten, der durch Bildung und Verschiebung des Lappens an der Hinterseite des Stumpfes enstandene Defekt heilte per granulationen.

Der rechte Fuss, der zunächst noch Zirkulation zeigte, wurde schliesslich ebenfalls gangränös. Auch hier wurde die Exarticulatio pedis mit Absägung der Melleolen vorgenommen, doch fand sich normale Haut erst 1—2 querfingerbreit oberhalb der untern Circumferenz des Stumpfes. Es gelang hier analog den schon beschriebenen beiden Fällen einen hintern Visierlappen zu bilden und denselben über den Stumpf herüber zuschlagen, wo er durch einige Silbernäthe fixiert wurde. (Beiliegende Photographie Fig. 1) zeigt den Stumpf nach Ausführung dieser Operation. Der vordere Defekt mitspricht dem Hautdefekt infolge der Verletzung, der hintere ist durch Bildung des Visierlappens entstanden.) Beide Defekte heilten per granulationen. Nach Vernarbung der Wunden bestand die weitere Behandlung in Massage und frühzeitigen aber vorsichtigen Belastungsversuchen. Nach Anfertigung von Prothesen, das Kind erhielt links einen Stelzfuss, rechts ein Unterschenkelbein, lernte dasselbe schnell ohne fremde Hülfe gehen und vermag sich nunmehr den grössten Teil des Tages auf den Beinen zu erhalten, wobei es beide Stümpfe direkt belastet. Bei der im März d. Js., 7 Monate nach der Entlassung aus der Krankenanstalt vorgenommenen Nachuntersuchung befanden sich beide Stümpfe in vortrefflichem Zustande. Ein bei dieser Gelegenheit ange-

fertigtes Röntgenbild (Fig. 2) zeigt, dass die Intermediärknorpel beider unterer Epiphysen unversehrt erhalten sind. Die den rechten Stumpf deckenden Weichteile bilden ein dickes Polster und sind gegen den Knochen überall verschieblich, links sind die Weichteile von geringerer Dicke, jedoch ebenfalls bis auf eine kleine Stelle am innern Rande des Stumpfes verschieblich und besitzen, wie die Zeit der Belastung beweist, die genügende Festigkeit.

Im Falle I ist der der Unterschenkelamputation gegenüber erreichte Vorteil nicht sehr hoch zu veranschlagen, da derselbe nur in der Länge des Stumpfes liegt, doch ist er auch nicht ganz zu vernachlässigen, da auch am anderen Fuss eine partielle Fussamputation gemacht werden musste. Anders im Falle II. Hier handelte es sich um ein erst 5 Jahre altes Kind, bei dem die Absetzung beider Füsse notwendig wurde. Der hier der Amputat. crur. gegenüber erreichte Vorteil besteht zunächst wie im Falle I in der Länge der Stümpfe, der hier jedoch höher zu bemessen ist, da an beiden Extremitäten eine verhältnismässig hohe Absetzung notwendig wurde. Vor allem aber ist es gelungen durch Erhaltung der Epiphysen mit den Intermediärknorpeln Wachstumsstörungen zu vermeiden, die voraussichtlich in diesem Falle besonders schwere geworden wären, da das Kind zur Zeit des Unfalls sich noch in einem sehr jugendlichen Alter befand und da ferner beide Unterschenkel betroffen waren.

Das Herunterziehen der Haut nach Rinné wäre wegen der Prominenz der Epiphysen in diesem Falle

wohl erfolglos gewesen. Was die einzelnen plastischen Operationsmethoden anlangt, so ist nach den an diesen beiden Patienten gemachten Erfahrungen am meisten die Bildung von Visierlappen zu empfehlen, die in allen drei Fällen in toto anheilten, während im Falle II mehrere Versuche, gestielte und ungestielte Hautlappen zur Einheilung zu bringen, misslangen. Jedenfalls berechtigen die an diesen beiden Patienten erzielten Erfolge zu Wiederholungen der oben beschriebenen plastischen Operationen in ähnlichen Fällen.

Im Anschluss an obige Ausführungen will ich die Exarticulatio pedis mit dem Zirkelschnitt zum Gegenstand meiner Betrachtungen machen, eine Operationsmetode, die sich besonders dadurch auszeichnet, dass sie wegen der zur Deckung des Stumpfes erforderlichen nur minimalen Weichteilmanschette technisch noch ausführbar ist in Fällen, in denen die typischen Exarticulationen nach Syme und Pirogoff es nicht mehr sind, und die der Unterschenkelamputation gegenüber den Vorteil der Verlängerung des Stumpfes und der Erhaltung der in gewissen Fällen sehr wichtigen Epiphysen besitzt.

Prof. Samter*) hat bereits auf den 31. Chirurgenkongress auf die Vorzüge dieser Operationsmetode hingewiesen und über die Erfahrungen, die er mit dieser Operation an mehreren Patienten gemacht hatte, berichtet.

Der Umstand, dass seither in der Litteratur keinerlei Mitteilungen über die Erfolge dieser Operationsmetode

*) Verhandlungen der deutschen Gesellschaft für Chirurgie 1902.

erschienen sind*) und dass seit der Berichterstattung Prof. Samters ein genügend langer Zeitraum zur Beurteilung der Dauerresultate verstrichen ist, hat mich veranlasst, die seit 1898 nach dieser Methode operierten Fällen nachzuuntersuchen, und ich glaube unter Berücksichtigung des Ergebnisses dieser Nachuntersuchung die volle Berechtigung dieser Operationsmetode in geeigneten Fällen nachweisen zu können.

Ein Exarticulatio pedis mit dem Zirkelschnitt ist, wie Prof. Samter in seinem Vortrage auf dem Chirurgenkongress bereits ausgeführt hat, schon von Brasdor im V. Bande der Mémoires de l'académie royale de la chirurgie empfohlen worden, der jedoch die Knöchel stehen liess und keine Haut sparte. Sabatier empfahl 1824 gleichfalls diesen Schnitt ohne diese Operation je ausgeführt zu haben. Es folgte eine Anzahl von Modifikationen, die sich auf die Lappenbildung zur Bedeckung des Stumpfes bezogen, es sind hier zu nennen 2 Seitenlappen nach Rossi und Blandin, einen inneren Seitenlappen nach Jobert und Sedillot. Ein wesentlicher Vorschlag Kluge's bezog sich auf die Absägung der Malleolen und unter Berücksichtigung derselben operierten Jules Roux (1846) mit einem inneren Seitenlappen, Baudeus mit einem Dorsallappen (1829 vorgeschlagen, 1840 ausgeführt).

Alle diese Methoden verschwanden aber von der Bildfläche, als Syme 1842 seine bekannte Amputation

*) Ausser mündlichen und schriftlichen Berichten von 3 Stellen aus (Stuttgart, Danzig, Kowno), dass die Operation erfolgreich ausgeführt wurde.

im Fussgelenk angab unter Bildung eines Fersenlappens, der bereits von Leveillé 1812, von Michael Jäger 1836 empfohlen worden war. Der Gang der Dinge entwickelte sich in diesem Sinne noch weiter, als schliesslich durch Pirogoff eine weitere Vervollkommnung der Syme'schen angegeben wurde. Günther hatte noch 1857 eine Exarticulatio pedis mit dem Zirkelschnitt empfohlen, die sich von der Brasdor'schen resp. Sabatier'schen durch die wichtige Modifikation der Absägung der Knöchel unterschied. Doch auch diese Operationsmetode ist nur wenig oder garnicht geübt worden und z. Zt. sind tatsächlich sämtliche Metoden der Exarticulatio pedis bis auf die Syme'sche und Pirogoff'sche aus der Chirurgie resp. den Lehrbüchern verschwunden.

Besonders hervorgehoben zu werden verdient die einfache Technik und die daraus folgende schnelle Ausführbarkeit des Eingriffs der hier näher zu beschreibenden Exarticulatio pedis mit dem Zirkelschnitt. „Die eigentliche Absetzung zählt nicht nach Minuten, sondern nach Sekunden."

Der Hautschnitt ist durch 4 folgende Punkte bestimmt: „Aussen: 1 cm. unter dem äussern Knöchel, innen: ein Punkt der unterhalb des innern Knöchels in gleicher Höhe mit dem äussern Punkt liegt, hinten: die Grenze zwischen der dünnen Haut des Unterschenkels und der dicken des Fersenhöckers, vorn: dicht unter dem vorderen Rand der untern Tibiafläche. Dieser Schnitt unterscheidet sich von dem Günther'schen dadurch, dass derselbe nicht bis zum os naviculare nach

vorne reicht. Während der Fuss, der über den Tischrand herübergezogen wird, nach aussen und nach innen von der linken Hand des Operateurs umgelegt wird, erfolgt der Schnitt an beiden Seiten bis auf den Knochen, wobei das Messer etwas schräg nach oben an die Innenfläche der Knöchel gleitet. Es folgt, nach dem der Hautschnitt so ausgeführt ist und gleichzeitig die Seitenbänder des Gelenkes durchtrennt sind, unter Plantarflexion die Eröffnung der vorderen Kapsel und schliesslich die Durchtrennung der Sehnen hinter den Malleolen und der Achillessehne. Es folgt, nachdem die Haut von der Malleolenaussenfläche mit dem subkutanen Gewebe abgelöst ist, die Absägung der Malleolen und zwar bei schwacher Entwickelung der Malleolen in horizontaler Richtung, sind die Malleolen sehr massig und breit, in einer etwas schrägen Ebene und zwar am äussern Knöchel von innen unten nach aussen oben, am innern Knöchel von aussen unten nach innen oben. Diese Knöchelabsägung ist für den Vergleich der Metode mit der Pirogoff'schen resp. Syme'schen von wesentlicher Bedeutung, da bei Erhaltung der Knöchel durch Zirkelschnitt eine so viel grössere Hautmanschette notwendig wird, dass ein Pirogoff'scher resp. Syme'scher Stumpf wohl auch noch gedeckt werden könnte. Gerade die Entfernung der Malleolen erlaubt mit einer minimalen Hautmanschette auszukommen. Nach erfolgter Blutstillung wird die Hautwunde in der Längsrichtung vereinigt und wenn es sich um Gangrän infolge von Gefässverschluss handelt, in den hintern Wundwinkel ein Drain eingelegt. Die temporäle Blut-

stillung erfolgt durch Assistentenhände, die dicht über den Knöcheln komprimieren".

Ein nicht zu gering veranschlagender Vorzug dieser Operationsmetode besteht in den ausgezeichneten Ernährungsverhältnissen der Weichteilmanschette. Dieselben haben ihren Grund zunächst in der Kürze der Weichteilmanschette, im Gegensats zu den ve hältnismässig langen und schmalen Hautlappen, die die Pirogoff'schen und Syme'schen Operationen erfordern, dann aber kommt hier der Umstand in Betracht, dass infolge des Rete malleolare hier ausserordentlich günstige Zirkulationsverhältnisse vorhanden sind.

Gegenüber der Unterschenkelamputation zeichnet sich die Exarticolatio pedis mit dem Zirkelschnitt durch den schon erwähnten Vorteil der Länge des Stumpfes aus, ausserdem ist zu bemerken, dass die Weichteilwunde nur klein ist, da Muskelbäuche nicht zu durchtrennen sind, dass eine erheblich kleinere Knochenwunde geschaffen und die Markhöhle nicht eröffnet wird, der Stumpf somit mehr Aussichten bietet, belastungsfähig zu werden. Ein Nachteil der Exarticulatio pedis mit dem Zirkelschnitt ist in dem Umstande zu suchen, dass die Weichteilnarbe terminal zu liegen kommt, doch beeinträchtigt diese Lage der Narbe bei primärer Verheilung in keiner Weise die Belastungsfähigkeit des Stumpfes, wie die von Prof. Samter operierten Fälle beweisen.

In der Zeit von 1898 bis 1906 ist von Prof. Samter die oben beschriebene Exarticulatio pedis mit dem Zirkelschnitt an 11 Patienten ausgeführt worden, deren Krankengeschichten ich hier folgen lasse.

Für die Frage der Leistungsfähigkeit dieser Operationsmetode sind von diesen 11 Fällen 4 nicht zu verwerten. Was zunächst die auszuscheidenden Fälle anbetrifft, so handelte es sich in dem ersten Falle um einen Geisteskranken, der zeitweilig tobte und 29 Tage nach der Operation unter den Erscheinungen der Herzschwäche (Herzfehler, Diffuse Bronchitis) starb. Die Wunde zeigte anfangs oberflächliche Randnekrose und war kurz vor dem Tode nahezu geheilt. Ein zweiter Fall endete am 15. Tage nach der Operation tötlich. Es handelte sich um einen 61jährigen Patienten mit leichtem Diabetes (0,3 %—0,9 % Zucker) und vorangegangener Apoplexie (Facialisparese). Der Puls an der Art. poplitea und Tibialia portica war nicht zu fühlen, doch erwies sich letzeres Gefäss nicht verschlossen, wenn auch das Blut nur rhytmisch tropfte ohne zu spritzen. Als der Kranke am 15. Tage zum ersten Mal aus dem Bett gebracht werden sollte, starb er plötzlich synkoptisch, nachdem er in den letzten Tagen wiederholte Anfälle von Stenocardie gehabt und die erste Zeit nach der Operation eine Besserung des Allgemeinbefindens gezeigt hatte. Der tötliche Ausgang ist demnach nicht der Operation zur Last zu legen.

In einem dritten Falle von Exarticulatio pedis, der eine senile Gangrän betraf mit Ergriffensein der grossen und zweiten Zehe und eines Teiles der zugehörigen Mittelfusspartie, trat Gangrän des Operationsstumpfes ein. Der Fall, der keinen Poplitealpuls auf dem betreffenden Bein zeigte, wurde durch Amputatio supra condyl. femor. nach Gritti geheilt, wobei sich die

Art. poplitea als nicht ganz geschlossen erwies und Blut abtropfen liess. Der Kranke hat vor der ersten Operation bereits eine bis zum Knie reichende Lymphangitis gehabt die zwar zur Zeit, als die Exarticulatio pedis gemacht wurde, verschwunden war, deren Nachwirkung aber für das Fortschreiten der Gangrän zum Teil wenigstens mitverantwortlich zu machen ist.

In einem vierten Falle handelte es sich um einen 61 jährigen schon bei der Aufnahme sehr debilen Mann, der infolge Dementia senitis dauernd eine starke motorische Unruhe zeigte und nach erfolgter Operation das Bestreben hatte, sich seines Verbandes zu entledigen, was ihm auch einmal glückte. Bei der Aufnahme fand sich eine Gangrän der 4. Zehe, die schnell auf den Fussrücken überging. Puls in der Art. poplitea deutlich fühlbar. Urin frei von Eiweiss, Zuckerprobe (nach Trommer) positiv. Nach erfolgter Operation und auf entsprechende Diät verschwand der Zucker vollständig, an dessen Stelle Spuren von Eiweiss nachweisbar waren. Bei der Absetzung reichliche Blutversorgung des Stumpfes. Zunächst unbedeutende Randnekrose, die jedoch nach fast 4 Wochen feucht zu werden begann. Amputatio cruris handbreit über dem Fussgelenk. 8 Tage nach diesem Eingriff unter allmählicher Zunahme der Körperschwäche exitus letalis.

Auch in diesem Falle ist der unglückliche Ausgang nicht der Operationsmetode zur Last zu legen, vielmehr glaube ich den Grund hierfür in dem Allgemeinzustand des Patienten und zu einem nicht geringen Teil in dem unzweckmässigen Verhalten des Patienten suchen zu müssen.

Es bleiben somit 7 Fälle für die Besprechung übrig.

I. Der erste Fall, der wegen Erfrierung beider Füsse Aufnahme in der Städtischen Krankenanstalt fand und im Februar 1900 operiert wurde, hatte links eine bis zur Fusswurzel reichende Gangrän, die an der Sohle auch den Fersenhöcker ergriffen hatte. Hier erfolgte die Exarticulatio pedis, während am anderen Fuss, nachdem mehrere Nekrotomien und Hauttransplantationen vorausgeschickt waren, so viel erhalten wurde, dass man schliesslich mit einer Amputatio metatarsea auskam.

Die Nachuntersuchung im Februar d. Js. zeigte einen vortrefflichen Stumpf, den Patient 6 Jahre hindurch in einem einfachen Schienenschuh direkt belastet hatte. Bemerkenswert ist, dass die Belastung zeitweise eine intensive war, da der andere Fussstumpf infolge von Stiefeldruck öfters wund gewesen und geschont werden musste.

II. Der zweite Fall betraf einen 71 jährigen Mann, der ebenfalls 1900 operiert worden ist. Bei demselben hatte 5 Wochen vor der Operation eine Gangrän der 2. Zehe des linken Fusses begonnen, die auf den Fussrücken überging und mit einer Rötung desselben bis zur Fusswurzel verbunden war. Vor der Operation 0,8 % Zucker, der auf entsprechende Diät verschwand. Bei der Absetzung reichliche Blutversorgung des Stumpfes, ohne dass die Art. tibialis ant. et. post. spritzen. Aus der Nachbehandlung ist eine geringfügige Randnekrose an einen Wundrand zu erwähnen, der jedoch dem Endresultat keinen Abbruch tut. Der Kranke konnte nach

erfolgter Vernarbung den Stumpf in einen Schienenschuh belasten.

Eine nach einjähriger Belastung vorgenommene Nachuntersuchung ergab wie im Falle 1 einen Stumpf von gutem Aussehen, der deutliche Gebrauchszeichen in Form von Schwielen um die Narbe herum zeigte.

Nach einem in diesem Jahre eingeforderten Bericht ist Patient am 11. 2. 02 ad exitum gekommen, ohne dass bis dahin eine Aenderung in der Beschaffenheit des Stumpfes eingetreten sei.

III. In einem dritten Falle hatte sich bei einem erst 49jährigen Mann unter Delirien ein feuchter Brand des linken Fusses ausgebildet, der am Fussrücken bis zur Fusswurzel, an der Sohle bis zur Hacke reichte. Im Urin Spuren von Zucker und Eiweiss, ersterer spontan verschwindend. Bei der Exarticulation spritzen die grössern Gefässe schwach.

Auch dieser Pat. belastet seit nunmehr fast 5 Jahren seinen Stumpf, der bei der Nachuntersuchung in diesem Jahre deutliche Schwielen zeigte.

IV. Bei einem 68jährigen Patienten hatte sich im Laufe längerer Zeit angeblich eine Gangrän der grossen rechten Zehe entwickelt, die unter unsern Augen auf die zweite Zehe und die Planta pedis überging unter grossen Schmerzen. Im Urin eine Spur von Eiweiss. Puls in der Art. poplitea fühlbar, in der Art. tibialis postica nicht. Bei der Operation, die im Juli 1901 stattfand, tropfte Blut aus der Art. tibialis post. et. antic. pulsierend, ohne dass es zum Spritzen kam.

Dieser Patient, der ebenfalls einen belastungsfähigen Stumpf erhielt, ist nach Angabe der Angehörigen am 6. 6. 02 infolge von „Altersschwäche“ ad exitum gekommen, Stumpf bis dahin angeblich recidivfrei geblieben.

V. Bei einer 65jährigen Frau hatte sich in 6 Wochen eine Gangrän der linken grossen Zehe entwickelt, die schliesslich ziemlich schnell auf den Mittelfuss am Fussrücken überging. Operation am 9. 8. 01 Erbsengrosse Randnekrose. Heilung.

Der seit dieser Zeit, wenn auch nicht gerade intensiv belastete Stumpf befindet sich nach ärztlichem Bericht in gutem Zustande.

VI. Bei einer 72jährigen Patientin hatte sich im Laufe von ca. 5 Wochen eine Gangrän der rechten kleinen Zehe ausgebildet, die auf den Kleinzehenballen übergegangen war. Die bei der Aufnahme vorhandene Rötung des Fusses und der unteren Hälfte des Unterschenkels ging auf lokale Behandlung (feuchten Umschlag, Hochlagerung u. s. w.) in wenigen Tagen zurück. Weder an der Art. poplitea noch Femoralis Puls fühlbar. Starke Arteriensklerose. 19. II. 03 Exarticulatio pedis, wobei die Art. tibialis ant. spritzte, die Art. tibiatis post. zwar offen war, jedoch nur wenig blutete. Primäre Heilung.

Patientin, die wegen des Allgemeinzustandes Belastungsversuche nicht mehr gemacht hat, ist am 1. 11. 03 ad exitum gekommen.

Stumpf nach eingezogenem Bericht recidivfrei geblieben.

VII. In dem letzten Falle handelte es sich um einen 68jährigen Patienten, bei dem sich in ca. 3 Wochen

eine Gangrän der linken grossen Zehe entwickelt hatte, die auf die Innenseite des Fusses bis ungefähr zur Mitte desselben übergegangen war. Während der Anstaltsbehandlung gesellte sich hierzu eine isolierte Gangrän der 2. und 3. Zehe. Puls in der Art. poplitea deutlich fühlbar. Am 10. 5. 04 Exarticulatio pedis, Heilung p. p. Stumpf wird seither direkt belastet.

Nachuntersuchung im Februar d. Js. Der Stumpf befindet sich in vortrefflichem Zustande, dagegen hat sich an der Ferse des rechten Fusses ein über talergrosses gangränöses Geschwür gebildet.

In allen diesen 7 nach der oben beschriebenen Metode operierten Fällen ist nicht nur Heilung erzielt, die ohne Ausnahme eine dauernde geblieben ist, sondern 6 dieser Patienten waren nach erfolgter Heilung sogar imstande, ihren Stumpf direkt zu belasten. Ein Patient hat Belastungsversuche nicht gemacht, jedoch aus andern Gründen als aus Rücksicht auf seinen Stumpf, welcher eine gute Beschaffenheit erlangt hatte. Wie die Nachuntersuchungen ergeben haben, war bei keinem dieser Stümpfe trotz mehrjähriger und zum Teil intensiver Belastung eine nachteilige Veränderung eingetreten. Dieses Resultat muss als ein ausgezeichnetes erscheinen, wenn man berücksichtigt, aus welchen Gründen und unter welchen Verhältnissen die Operationen ausgeführt sind. Nur bei einem dieser 7 Patienten ist wegen traumatischer Gangrän (congelatio) die Absetzung erfolgt und zwar bei einem Patienten, der zur Zeit der Operation im mittleren Lebensalter stand, während die 6 anderen Patienten wegen Spontangangrän und zum Teil in recht

hohem Alter sich dem operativen Eingriff unterziehen mussten.

Aber gerade bei der Spontangangrän *) verdient die Exarticulatio pedis mit dem Zirkelschnitt besondere Berücksigung in den Fällen, in denen die tiefe Absetzung überhaupt in Frage kommt, denn sie zeichnet sich durch vielerlei Vorzüge aus, die sie bei dieser Erkrankung als besonders geeignete Operation erscheinen lassen. Hervorzuheben sind hier vor allem die ausgezeichneten Ernährungsverhältnisse der Weichteilmanschette, die wie schon bemerkt, in der Kürze der Weichteilmanschette und der günstigen Blutversorgung derselben ihre Erklärung finden. Daneben sind die schnelle Ausführbarkeit des Eingriffs, die kleine Weichteil- und Knochenwunde, die leicht provisorische Blutstillung durch Assistentenhände Momente, die mit Rücksicht auf die Zirkulationsverhältnisse des Gliedes und auf die Hinfälligkeit der meisten Patienten gewiss nicht gering zu veranschlagen ist und der Exarticulatio pedis mit dem Zirkelschnitt vor der Amputatio cruris unvergleichliche Vorzüge verleihen.

Was die Exarticulatio pedis mit dem Zirkelschnitt als tiefe Absetzung bei der Spontengangrän zu leisten vermag, ersieht man am besten aus den Erfolgen der nach dieser Metode operierten 6 Patienten. Was die 4 für die Frage der Leistungsfähigkeit der Exarticulatio pedis mit dem Zirkelschnitt auszuscheidende Fälle anbetrifft, so sind in keinem derselben die hier erzielten Misserfolge wie schon ausgeführt, der Operationsmetode

*) d. h. die durch arteriosklerotische Veränderung bedingte Gangrän.

zur Last zu legen und ist besonders aus den ersten beiden derselben tötlich verlaufenen Fällen ersichtlich, wie die Chancen einer etwa höheren Absetzung gewesen wären. In dem ersten dieser Fälle erfolgte 15 Tage nach der Operation der tötliche Ausgang mit im wesentlichen geschlossener Wunde bei einem Patienten mit einer alten Apoplexie, der häufig stenokardische Anfälle gehabt hatte, in dem zweiten handelte es sich um einen Patienten mit progressiver Paralyse, Herzfehler und diffuser Bronchitis, der 29 Tage nach der Operation mit „nahezu geheilter Wunde“ starb.

Da hiernach die Exarticulatio pedis mit dem Zirkelschnitt als tiefe Absetzung bei der Spontangangrän eine bedeutende Rolle spielt, die operative Behandlung der Spontangangrän zur Zeit jedoch noch Gegenstand heftigster Kontroverse ist, insbesondere die Ansichten der einzelnen Autoren über die Berechtigung der tiefen Absetzung bei dieser Affektion weit auseinandergehen, sehe ich mich veranlasst, über die in der städtischen Krankenanstalt zu Königsberg bei der Behandlung dieser Erkrankung befolgten Prinzipien und über die auf diesem Gebiete daselbst gemachten Erfahrungen zu berichten.

v. Zoege-Manteuffel empfahl auf dem 20. Chirurgenkongress auf Grund seiner an 6 Fällen von Gangrän der untern Extremität gemachten Erfahrungen die Absetzung des Gliedes im Knie nach Gritti als das zweckmässigste Verfahren, da bei mehreren seiner Patienten die Vornahme von Operationen im Bereich des Fusses ebensowenig wie die therapeu-

tischen Versuche rein konservativer Natur zum Ziele geführt hatten. Eine anatomische Rechtfertigung erblickte v. Zoege-Manteuffel in der Tatsache, dass er in einem genauer untersuchten Falle das arterielle Gefässgebiet des Unterschenkels hochgradig arteriosklerotisch fand. Die 3 Arterien des Unterschenkels waren verschlossen und zwar nicht bloss die Hauptstämme, sondern auch ihre Aeste und mehrfache periphere Amputationen hatten zu keinem Ziele geführt, erst mit der Gritti'schen Operation hatte er Heilung erziehlt.

Auch Heidenhain suchte den Nachweis zu liefern, dass Absetzungen unter dem Knie fast immer erfolglos seien, da von Lappengangrän gefolgt und empfiehlt daher prinzipiell immer im Oberschenkel abzusetzen, wenn die Gangrän auf den Fussrücken übergegriffen habe.

Ihnen machte Laudow energisch Opposition und trat für ein mehr konservatives Verfahren ein. Nach ihm eröffnet die Thrombose der Art. femoral. nicht von vornherein ungünstige Aussichten, da ja auch nach einer Unterbindung der Art. femoralis sich ein Collateralkreislauf ausbilden könne. Er hatte von den primären Oberschenkelamputationen meist nur sehr ungünstige Resultate gesehen und bei einer Anzahl Fälle, die dieselben Bedingungen wie die Heidenhain'schen boten, mit tiefen Amputationen Heilung erzielt.

In den jüngsten Jahren wendet sich die Mehrzahl der Chirurgen zwar gegen die Forderung v. Zoege-Manteuffels resp. Heidenhain's bei auf den

Fussrücken oder auf die Fusssohle übergegriffenen Gangrän prinzipiell im Oberschenkel zu amputieren, schränkt jedoch die Indikationen für die tiefe Absetzung in nach unserer Ansicht noch zu weit gehendem Masse ein.

So verlangt ein grosser Teil der Chirurgen in Fällen, in denen der Puls an den grösseren Arterien des befallenen Gliedes nicht fühlbar ist, grundsätzlich auf die tiefen Absetzungen zu verzichten.

Gurrenbauer (Wiener klinische Wochenschrift 1899, No. 17) äussert sich folgendermassen: „Die operative Behandlung der Gangrän muss in der Elimination des gangränösen Heerdes bestehen, sie muss aber verschieden sein je nach dem Befunde an den Arterien. Ist der Puls in der Art. poplitea, tibial. ant. et. post. et pedic. zu fühlen und die Gangrän auf die eine oder andere Zehe oder auf deren 2 mit den angrenzenden Weichteilen am Dorsum und der Planta pedis beschränkt, so kann die Entfernung dieser Teile zum Ziele führen. Besteht hingegen ein so hoher Grad von Endarteritis chron. deformans, dass der Puls in der Art. tibial. post. et pedica kaum oder garnicht zu fühlen ist, dann kann die Elimination nur mittelst einer Amputation angestrebt werden, weil unter diesen Verhältnissen jedem operativen Eingriff am Fuss wieder Gangrän folgt".

v. Wartburg (Beiträge zur klinischen Chirurgie 1902, XXV. Band): „Unsere Operationsresultate bestätigen im ganzen die Erfahrungen anderer Autoritäten. Es wurde nur eine Operation des Fusses ausgeführt, nämlich ein Pirogoff, der sofort gangränös wurde, 2 hohe

Unterschenkelamputationen und eine Exartikulation im Kniegelenk waren von Lappengangrän gefolgt, aber trotzdem heilte die eine Unterschenkelamputation. In den letzten Jahren kamen im ganzen mehr Amputationen im Bereiche des Oberschenkels in Anwendung und von 7 solcher Operationen heilten 4. Nach dieser Erfahrung müssen wir mehr für die Oberschenkelamputationen eintreten in allen jenen Fällen, wo die Gangrän wenigstens den Fuss ergriffen hat, weil diese noch am ehesten einen Erfolg verspricht.

Auf der andern Seite ist aber zu betonen, dass auch eine konservative Behandlung oft von Erfolg begleitet ist. In jenen Fällen, wo der Puls in den Gefässen des Unterschenkels und des Fusses nicht fehlt und die Gangrän sich nur auf die Zehen beschränkt, ohne bei ruhiger Bettlage sich weiter auszudehnen, können wir ganz gut mit der Exartikulation derselben auskommen. In unsern Fällen wurde 6 mal mit dieser Operation Heilung erzielt".

Auf einem ähnlichen Standpunkte steht Jaehne (Diss. Jena 1901). Er erkennt die Forderung Heidenhain's bei auf den Fussrücken oder die Fusssohle übergegriffenen Gangrän grundsätzlich im Oberschenkel zu amputieren nicht an, sondern will die Höhe der Absetzung von Fall zu Fall entschieden wissen, fügt aber hinzu, dass sich praktisch die Sache so gestaltet, dass in der Mehrzahl der Fälle im Oberschenkel amputiert werden muss, denn „eine Palpation der Gefässe des Unterschenkels ergab fast immer, dass eins der Haupt-

gefässe nur als starres Rohr fühlbar und pulslos war und der vor jeder Oberschenkelamputation auf den Unterschenkel gemachte Einstich ebenso wie die nach der Amputation vorgenommene Sektion des Beines legten stets derartig endarteritisch resp. verkalkte oder durch Thromben verschlossene Gefässe frei, dass eine zur Lebensfähigkeit des Amputationsstumpfes genügende Blutversorgung bei tiefen Amputationen direkt ausgeschlossen war".

Dem gegenüber ist in der städtischen Krankenanstalt zu Königsberg ein schonenderes Verfahren geübt worden, ohne dass bei Befolgung der hier herrschenden Prinzipien die Kranken in Gefahr gebracht worden wären oder dass Misserfolge dazu geführt hätten, die Grundsätze zu ändern.

Bei der Behandlung der Patienten mit Spontangangrän wurde ein Unterschied gemacht zwischen Fällen mit beginnender Zehengangrän und solchen, die mit einer vorgeschrittenen bereits über die Knöchel reichenden Gangrän zur Aufnahme gelangten. Trat bei den Patienten mit beginnender Gangrän keine Demarkation an den Zehen ein, sondern griff die Gangrän auf den Fuss über, so wurde falls Lymphangitis und grosse Schmerzen fehlten, die Exarticulatio pedis mit dem Zirkelschnitt als Frühoperation ausgeführt. Bestanden hingegen heftige Schmerzen, die auf Ischämie zu beziehen waren, oder Lymphangitis oder neigte die Gangrän zu brandigem Zerfall, so wurde eine höhere Absetzung vorgenommen und zwar wurde hierbei die supracondyläre Amputatio femoris mit der Gritti'schen Lappenbildung bevorzugt,

weil bei dieser Operation die Zirkulation für die Hautbedeckung in schonendster Weise unterbrochen wird. Ich will hierbei bemerken, dass es sich bei den in der unten folgenden Tabelle mit „Gritti“ bezeichneten Operationen ausnahmslos um derartige supracondyläre Amqutat. femoris mit Gritti'scher Lappenbildung handelt. Hatte die Gangrän zur Zeit der Aufnahme bereits das Fussgelenk überschritten, so wurde unter geeigneter Lokalbehandlung — leichte Hochlagerung des Gliedes, feuchte Umschläge, um bessere Zirkulationsverhältnisse zu schaffen — die Abgrenzung des Abgestorbenen abgewartet und wenn auf diese Weise die Grenze des Gebietes festgestellt war, innerhalb dessen eine ausreichende Blutzirkulation erwartet werden durfte, wurde zur Operation geschritten, falls nicht Complikationen, wie Pflegmonen, heftige Schmerzen einen früheren Ein griff indicierten. Es wurde auch hier die supracondyläre Amputatio femoris mit Gritti'schem Dorsallappen wegen der günstigen Zirkulationsverhältnisse der deckenden Weichteile bevorzugt. Eine Absetzung wurde nicht mehr vorgenommen bei Patienten, bei denen wegen des Allgemeinzustandes nichts mehr zu erhoffen war, ferner bei Patienten, bei denen die Gangrän mit Pflegmonen und bis zur Leistenbeuge reichenden Lymphangitis kompliziert waren, und schliesslich bei Diabetikern, die sich bereits in dem Zustande der Säurevergiftung (beginnendes Coma) befanden.

Als einziger wesentlicher Unterschied in der Behandlung der senilen und diabetischen Gangrän bestand darin, dass bei der diabetischen Gangrän auf die Allge-

meinbehandlung neben der lokalen besonderer Wert gelegt wurde.

In keinem Falle wurde die Höhe der Absetzung wie von vielen Autoren allein davon abhängig gemacht, ob die grösseren Gefässe des Unterschenkels (Art. poplitea, Art. tibial. ant.) noch Puls zeigten, da wir sowohl bei der Exarticulatio pedis wie bei der Gritti'schen Operation uns überzeugen konnten, dass diese Gefässe noch Blut führten, ohne dass vorher der Puls zu fühlen war.

Besonders beweisend hierfür ist Fall VI, bei dem der Puls weder an der Art. poplit. noch femoral fühlbar war und die Art. tibial ant. während der Exartikulation im Fussgelenk noch spritzend Blut entleerte.

Da die arteriosklerotische Verengerung sich nur langsam entwickelt, so führte Prof. Samter auf dem Chirurgenkongress aus, so ist immer mit der Möglichkeit zu rechnen, dass bei starker Verengerung und selbst beim Verschluss grosser Arterien sich Seitenwege in ausreichendem Masse zur Geltung gebracht haben. Hierzu kommt, dass das Fehlen eines kleinen Pulses oft grosse Schwierigkeiten bietet und dass Schläge kleiner Pulswallen dem tastenden Finger auch dem eines Geübten leicht entgehen können.

In ähnlichem Sinne äussert sich Schmidt (Diss. Breslau 1902): „Wenn infolge des Fehlens der Pulsation auch der Verdacht rege werden muss, dass die Ernährung der Gewebe eine ungenügende sein könnte, so kann hieraus doch nicht mit voller Sicherheit geschlossen werden; dass dies auch wirklich der Fall ist, es muss

vielmehr angenommen werden, dass eine Blutmenge, die eben noch ausreicht, um die Gewebe zu ernähren, die Arterien durchströmen kann, ohne dass der tastende Finger imstande ist, dieselbe nachzuweisen".

Zum Beweise führt Schmidt zwei Beispiele an:

Im ersten Falle war weder in der Art. dorsal. ped. noch in der Art. tibial port. eine Pulswelle zu konstatieren und dennoch trat Heilung einer gangränösen Stelle auf dem Dorsum pedis vom Chopart'schen Gelenk bis zur Basis der Zehen reichend per granulationen ein.

In dem zweiten Falle bestand ein handtellergrosser Defekt der Cutis über der rechten Ferse mit schmutzig grauweissem Grunde. Im rechten Bein waren die Art. poplitea tibial. ant. et post. nicht fühlbar und auch hier heilte der Defekt durch Granulationsbildung.

Aug. Borchard (deutsche Zeitschrift für Chirurgie 1897), der besonders hervorhob, dass gerade bei dieser Affektion die kleinen und kleinsten Collateralen in der Ernährung der Gewebe eine Hauptrolle spielen, verurteilte das Vorgehen der Chirurgen, die wegen Verschluss der grossen Unterschenkelarterien nur deshalb die Absetzung im Oberschenkel ausführten um im Bereiche einer völlig normalen Arterie zu sein.

Matanowitsch (Beiträge zur klinischen Chirurgie Bd. XXIX 1901) erklärt bei der Besprechung der in der Heidelberger Chirurgischen Klinik wegen Spontangangrän operierten Fälle, dass als einer der wichtigsten Momente für die Höhe der Absetzung der Pulsbefund der grossen Gefässe entscheident war und dass die tiefen Absetzungen, Amput. crur., pedis und die einfachen

Zehenexartikulationen nur in den Fällen von Erfolg waren, wo auch die Pulsverhältnisse gute waren, während sonst immer Stumpfgangrän aufgetreten sei. Allerdings habe er sich auch davon überzeugen können, dass „auch beim Verschluss der peripheren Gefässe eine tiefe Unterschenkelamputation nicht zu verwerfen sei, obschon unter seinen Fällen nur wenige dieser Art gewesen wären."

Bessern Aufschluss über die Cirkulationsverhältnisse als der Befund an den grossen Arterien vermag nach der Ansicht Prof. Samter's die Menge der blutenden Punkte in der Wunde zu geben, und in der Tat sahen wir mehrfache Heilungen bei der Exarticulatio pedis zu stande kommen, ohne dass ein wirklich spritzendes Gefäss vorhanden war, während die Wunde zahlreiche blutende Punkte aufwies und im Ganzen betrachtet, eine blutende Fläche darbot.

Einen anscheinend wertvollen Fingerzeig für die Cirkulationsverhältnisse des Gliedes glaubt ferner Prof. Samter aus den Schmerzen erkennen zu können, sofern dieselben nicht durch phlegmonöse Vorgänge zu erklären sind.

v. Zoege-Manteuffel fand als Ursache der Schmerzen in der befallenen Extremität anatomische Veränderungen der Nerven. Doch scheinen nach unseren Erfahrungen wie nach denen Landow's die Schmerzempfindungen in der Mehrzahl der Fälle die Folge der mangelnden Blutzufuhr, also rein ischämischer Natur zu sein und der Anämie des Gliedes zu entsprechen.

Was die Frage der operativen Behandlung der diabetischen Gangrän anbetrifft, so ist hierbei nach denselben Grundsätzen verfahren worden wie bei der senilen Gangrän. Nicht anerkennen kann ich die Forderung Schmidt's (Diss. Breslau 1902) bei Patienten, bei denen der Zuckergehalt des Urins trotz antidiabetischer Diät nicht unter 0,5 % heruntergeht, principiell auf die tiefen Amputationen zu verzichten und am Oberschenkel zu amputieren, vielmehr glaube ich, dass man bei Patienten auch mit einem höhern Zuckergehalt des Urins sehr wohl mit einer tiefen Absetzung auskommen kann in den Fällen, in denen sich zu der Gangrän noch nicht schwerere phlegmonöse Entzündungen hinzugesellt haben, die allerdings die Prognose erheblich verschlechtern und den Abstand gegen dem gangränösen Gebiet und der Operationsstelle erheblich grösser zu wählen zwingen. In dieser Auffassung wird man bestärkt, wenn man Fälle sieht, bei denen trotz dauernden hohen Zuckergehaltes des Urins durch Gangrän entstandene zum Teil nicht unbeträchtliche Defekte ohne Operation spontan ausheilen, wie z. B. im Falle 22., bei dem ein über zweimarkstückgrosser Defekt über der linken Ferse bei einem Zuckergehalt des Urins von 4,9 %, der schliesslich bis auf 1,6 % herunterging, nach Abstossung des Abgestorbenen durch Granulationsbildung zur Verheilung kam. Wir hatten keine Gelegenheit bei einem Diabetiker mit einem dauernden Zuckergehalt des Urins von mehr als 0,5 % eine tiefe Absetzung ausführen zu können.

Hiernach halte ich die Forderung so hoch abzusetzen, dass man die Hauptschlagader verhältnismässig weit

offen findet, wie die Forderung Schmidt's bei Patienten mit einem höhern Zuckergehalt des Urins von mehr als 0,5 % prinzipiell auf tiefe Absetzungen zu verzichten, nicht für berechtigt, da dieselben zu einer übermässigen Begünstigung der Oberschenkelamputationen führen, womit eine nicht geringe Steigerung der Operationsgefahr verbunden ist. Ich glaube die Richtigkeit der in der städtischen Krankenanstalt zu Königsberg herrschenden Prinzipien am besten durch einen Vergleich der hier erzielten Resultate mit denen aus solchen Krankenhäusern, in welchen nach andern Grundsätzen operiert worden ist, beweisen zu können.

Was das Krankenmaterial anbetrifft, so hat die städtische Krankenanstalt kein Auswahlsmaterial und ist verpflichtet, alle Kranken, die der städtischen Armenpflege anheimfallen, aufzunehmen. Dass in einer Stadt wie der Grossstadt Königsberg unter diesen Kranken eine ganze Anzahl in desolatem Zustande zur Aufnahme kommen, braucht nicht besonders hervorgehoben zu werden, geht aber aus der unten folgenden Tabelle hervor. In der Letzteren habe ich sämtliche seit 1898 in der städtischen Krankenanstalt zur Behandlung gelangten Fälle von Spontangangrän zusammengestellt; nicht erwähnt sind die Patienten, die sich vor Beendigung des Heilverfahrens der Behandlung entzogen.

Hierbei bemerke ich im Auftrage des Herrn Prof. Dr. Samter, dass in der von ihm im Jahre 1902 erfolgten Zusammenstellung seiner seit 1898 wegen Spontangangrän in seiner Behandlung gewesener Patienten eine Unrichtigkeit insofern mit unterlaufen ist, als drei

Fälle übersehen worden und nicht aufgeführt sind. In dem ersten Falle (Fall 3) handelt es sich um einen Diabetiker mit einem Zuckergehalt des Urins von 0,4 %, der in einem äusserst elenden Zustande mit einem ausgedehnten Decubitus aufgenommen und wenige Tage darauf ad exitum kam, in dem zweiten Falle (Fall 8) handelt es sich um eine 70jährige Frau, bei der wegen des schlechten Allgemeinzustandes ein Eingriff nicht mehr in Frage kam und die ebenfalls kurze Zeit nach der Aufnahme verstarb.

Der dritte Fall (Fall 4) betrifft einen 66jährigen Patienten, bei dem wegen seniler Gangrän bereits 1 Jahr vorher eine partielle Fussamputation vorgenommen worden war und bei dem nunmehr wegen Stumpfgangrän die Amput. femor. erfolgen musste. Heilung.

Bei Hinzunahme dieser drei Fälle erhöht sich die von Prof. Samter berechtigte Gesamtmortalität von 35 % auf 42 %, was jedoch in diesem Falle für den Vergleich mit dem Resultat der Jenenser Klinik belanglos ist.

Datum der Operation resp. der Aufnahme	Alter	Diagnose	Therapie	Bemerkungen
1. 19. 9. 98	59	G. ped. utr.	nicht operiert	Decubitus am Kreuzbein, Sepsis, Benommenheit, gestorben.
2. 11. 10. 98	61	G. ped sin.	Amput. crur sin. unteres Drittel	Geheilt, 6,8 % Zucker, der auf entsprechende Diät verschwindet. Reichlich Eiweiss.
3. 13. 12. 98	66	G. ped. dextr.	nicht operiert	Ausgedehnter Decubitus, 0,4 % Zucker. Pat. befand sich schon bei der Aufnahme in sehr debilem Zustande. Gestorben.
4. 1. 6. 99	66	Amput. ped. nach Chopart	Amput. femoris unteres Drittel	Heilung. Bei der Entlassung Zeichen der beginnenden Gangrän am anderen Fuss.
5. 20. 11. 99	85	G. ped. dextr.	Amput. crur. supra malleolen	Geheilt, etwas Eiweiss.
6. 12. 9. 99	49	G. ped. dextr.	Amput. femoris unteres Drittel	Geheilt.
7. 20. 12. 99	71	G. ped. dextr. et. crur. dextr	nicht operiert	Brandiger Decubitus, Delirien, gestorben.
8. 19. 7. 99	70	G. ped. dextr.	nicht operiert	Benommenheit, Delirien, gestorben.
9. 7. 2. 00	69	G. ped. dextr.	Amput. femoris unteres Drittel	Geheilt.
10. 28. 2. 00	70	G. ped. sin.	Amput. crur oberes Drittel	Delirien, Patient steht auf. Lappengangrän, Amputatio, femoris, gleichfalls mit Lappengangrän da Unruhe fortdauernd, Heilung per granulationen.
11. 21. 9. 00	71	G ped. sin.	Exarticulatio pedis	Geheilt, 0,8 % Zucker, der nach der Operation verschindet, etwas Eiweiss.
12. 1. 11. 00	70	G. ped. dextr.	Amput. femoris nach Gritti	Geheilt.
13. 4. 6. 01	48	G. ped. sin.	Exart. ped.	Geheilt, Spuren von Zucker u. Eiweiss.

Datum der Operation resp. der Aufnahme	Alter	Diagnose	Therapie	Bemerkungen
14. 30. 8. 01	68	G. ped. dextr.	Exart. ped.	Geheilt, während der Puls an der Art. poplitea deutlich zu fühlen war, fehlte er an der Art. tibial. post.
15. 16. 11. 01	72	G. ped. dextr.	Gritti	Geheilt.
16. 3. 3. 02	79	G. ped. sin.	Gritti	Gestorben unter allmählicher Zunahme der Körperschwäche.
17. 10. 2. 01	63	G. ped. sin.	nicht operiert	3—5 % Zucker, Acetonämie, gestorben.
18. 17. 11. 01	68	Amput crur. dextr.	nicht operiert	4—5 % Zucker, Coma, gestorben.
19. 11. 12. 01	72	G. ped. sin.	Exart. ped.	Vor der Operation Lymphangitis, Gangrän, sekundär Gritti. Geheilt.
20. 1. 7. 01	65	G. ped. sin.	Exart. ped.	Geheilt.
21. 1. 5. 01	65	G. ped. sin	Exart. ped.	0,3—0,9 % Zucker, Facialisparalyse, Stenocardie, gestorben.
22. 12. 11. 01	71	G. ped. utr.	nicht operiert	An der linken Ferse eine ca. 2 markstückgrosse gangränöse Stelle, eine ähnliche, jedoch kleinere an der linken Fusssohle an der Basis der 3. Zehe, wo die Sehnen freilagen, 4,9 % Zucker, der bis auf 1,6 % heruntergeht, Heilung per granulationen.
23. 20. 2. 02	79	G. ped. sin.	Gritti	Rascher Kräfteverfall, gestorben
24. 6. 3. 02	57	G. ped. sin.	Exart. ped.	Progressive Paralyse, Herzfehler Bronchitis, gestorben.
25. 29. 8. 02	68	G. ped. dextr. et. crur. dextr.	nicht operiert	Lymphangitis bis zur Leistenbeuge, Benommenheit, gestorben.
26. 3. 4. 02	66	G. ped. sin. et. digit. ped. dextr.	nicht operiert	3,8 % Zucker, Heilung per granulationen.
27. 17. 12. 03	66	G. crur. sin.	nicht operiert	Sterbend eingeliefert.
28. 16. 6. 02	59	G. ped. et. crur. sin.	nicht operiert	7,1 % Zucker, Acetonämie, Lymphangitis gestorben.

Datum der Operation resp. der Aufnahme	Alter	Diagnose	Therapie	Bemerkungen
29. 20. 3. 03	42	G. ped. dextr.	Amput. ped. nach Chopart	Heilung nach Abstossung nekrotischer Sehnenfetzen. Art. poplitea et pedica nicht fühlbar.
30. 19. 2. 03	72	G. ped. dextr.	Exart. ped.	Geheilt, Puls weder an der Art. femoralis noch poplitea fühlbar.
31. 10. 5. 04	68	G. ped. sin.	Exart. ped.	Geheilt, Poplitealpuls deutlich.
32. 22. 1. 04	58	G. ped. sin.	nicht operiert	3 % Zucker, Coma diabeticum gestorben.
33. 5. 4. 04	66	G. ped. et crur. dextr.	Gritti	Eine Spur von Eiweiss und Zucker, geheilt.
34. 13. 2. 05	74	G. crur. dextr.	Gritti	Spur Eiweiss, gestorben unter allmählicher Zunahme von Herzschwäche.
35. 18. 4. 05	52	G. ped. sin.	nicht operiert	Reichlich Eiweiss, Zucker, ausgedehnte Lymphangitis, gestorben.
36. 20. 6. 05	82	G. crur. dextr.	Gritti	Geheilt, bei der Operation erwiess sich die Art. femoral. durch frische, aber feste Thromben verschlossen, trotzdem Heilung p. p.
37. 10. 10. 05	47	G. digit. et ped. sin.	nicht operiert	1,5 % Zucker, der auf Diät verschwindet, Heilung per granulationen.
38. 24. 9. 05	81	G. ped. sin.	Exart. ped.	Gangrän des Stumpfes, sekundär Amput. crur. Eiweiss, Zucker, letzterer auf Diät und nach der Operation verschwindend. Dementia senilis, fortdauernd starke motorische Unruhe, gestorben.
39 14. 9. 05	54	G. crur. sin.	Gritti	Randnekrose, Heilung. An der rechten Fusssohle eine ca. kleinhandtellergrosse Gangrän der Haut. Heilung per granulationen.

Von den oben aufgeführten 39 Patienten scheidet einer für die Beurteilung der Mortalität aus, da derselbe (Fall 27) bereits sterbend der Krankenanstalt überwiesen wurde und daselbst eine Behandlung nicht mehr erfahren hat.

Bei 23 der restierenden 38 Fälle handelte es sich um reine Arteriosklerotiker, bei 15 um Diabetiker, zum Teil allerdings nur leichteren Grades, da bei 5 von ihnen der Zuckergehalt des Urins auf entsprechende Diät resp. nach erfolgter Operation vollständig verschwand.

An 13 dieser 38 Patienten ist eine Operation nicht ausgeführt, bei 3 derselben, bei denen es sich meist nur um Hautgangrän handelte, trat nach Abstossung des Abgestorbenen Spontanheilung ein, bei den übrigbleibenden 10 Patienten kam aus einem der oben angeführten Gründen eine Operation nicht mehr in Frage, dieselben starben meist kurze Zeit nach der Aufnahme.

Es wurden an 25 Patienten im ganzen 25 primäre und 3 sekundäre Amputationen resp. Exartikulationen ausgeführt und zwar:

4 Amputationes femoris,
7 Amputat. supracondyl. nach Gritti,
3 Amput. crur.,
10 Exarticulat. pedis mit dem Zirkelschnitt,
1 Amput. ped. nach Chopart,

25 Operationen.

3 Fälle von Amput. supracondyl. nach Gritti,
3 Fälle von Exart. pedis mit dem Zirkelschnitt } führten zu einem tötlichen Ausgange,

6

Hiervon heilten

4 Amput. femoris,
4 Amput. supracondyl. nach Gritti,
2 Amput. crur.,
6 Exart. ped. mit dem Zirkelschnitt,
1 Amput. ped. nach Chopart.,
17 Heilungen primärer Operationen, darunter
6 Exart. pedis mit dem Zirkelschnitt.
1 Amput. crur. führte zu erfolgreicher Amput. femoris,
1 Exart. pedis führte zu erfolgreicher Amput. supracondyl nach Gritti,
2 Heilungen sekundärer Operationen.

Mithin beträgt die Mortalität der 25 operierten Patienten 6 : 25 = 24 %. Rechnet man hinzu die 10 tötlich verlaufenen Fälle, bei denen eine Operation nicht mehr in Frage kam, so erhält man eine Mortalität von 16 : 19 = 45,7 %.

Trennt man die Diabeterfälle von denen seniler Gangrän, so lauten die Zahlen folgendermassen:

Wegen seniler Gangrän wurden an 20 Patienten folgende Operation ausgeführt:

4 Amput. femoris,
6 Amput. supracondyl. nach Gritti,
2 Amput. crur.,
6 Exarticulat. ped. mit dem Zirkelschnitt,
1 Amput. ped. nach Chopart,
19 Operationen,

Hiervon heilten

4 Amput. femor.,
3 Amput. supracondyl. nach Gritti,
1 Amput. crur.,
4 Exart. pedis mit dem Zirkelschnitt,
1 Amput. ped. nach Chopart,

13 Heilungen.

1 Amput. crur. führte zu erfolgreicher Amput. femor.,
1 Exart. ped. mit dem Zirkelschnitt führte zu erfolgreicher Amput. supracondyl. nach Gritti,

2 Heilungen sekundärer Operationen.

3 Fälle von Amput. supracondyl. nach Gritti
1 Fall von Exart. ped. mit dem Zirkelschnitt } führten zu einem tötlichen Ausgange.

4

Die Mortalität der wegen seniler Gangrän operierten Fälle beträgt hiernach 4 : 19 = 21,0 %.

Wegen diabetischer Gangrän wurden an 5 Patienten ausgeführt

1 Amput. supracondyl. nach Gritti,
1 Amput. crur.
4 Exart. ped. mit dem Zirkelschnitt,

6 Operationen.

Es heilten:

1 Amput. supracondyl. nach Gritti,
1 Amput. crur.,
2 Exart. ped. mit dem Zirkelschnitt,

4

1 Fall von Exart. ped. führte zu einer tötlich verlaufenen Amput. cruris,

1 Fall von Exart. ped. führte zu einem tötlichen Ausgange,

2

Die Mortalität der wegen diabetischer Gangrän operierten Patienten beträgt demnach 2 : 6 = 33,3 %.

Verteilt man die tötlich verlaufenen 10 nicht operierten Fälle auf die senile und diabetische Gangrän, so ergibt sich eine Gesamtmortalität für die

senile Gangrän von 8 : 23 = 34,7 %,

diabetische Gangrän von 8 : 12 = 66,6 %.

Nach Jaehne (Diss. 1901) betrug die Mortalität der operierten Fälle in der Jenenser Klinik:

für senile Gangrän 57,8 %,

für diabetische Gangrän 78 %,

wobei noch zu berücksichtigen ist, dass unter den geheilten Fällen von seniler Gangrän 3 so leichte waren, dass man bei ihnen mit Exartikulationen der Zehen auskam, wie sie in unserm Material nicht zur Operation kamen. Besonders hervorgehoben zu werden verdient, dass von 14 primären Oberschenkelamputationen wegen seniler Gangrän 11 tötlich verliefen und dass 11 primäre Oberschenkelamputationen bei diabetischer Gangrän sämtlich mit tötlichem Ausgange endeten.

Ausserdem ist ein Fall von tötlich verlaufener nicht mehr operierten seniler Gangrän von der Berechnung ausgeschlossen worden.

Nach der von v. Wartburg im XXXV. Bande er „Beiträge zur klinischen Chirurgie 1902“ erschienenen

Arbeit „Ueber Spontangangrän“ betrug die Mortalität der operierten Fälle in der Züricher chirurgischen Klinik für

senile Gangrän 6 : 17 = 35 %,

diabetische Gangrän 3 : 7 = 42,7 %.

Hier ist zu bemerken, dass unter den geheilten Fällen der senilen Gangrän sich 6 befanden, bei denen Exarticulationen von Zehen genügten, um Heilung zu erzielen.

Hierzu kommen noch 14 nicht operierte und tötlich verlaufene Fälle seniler Gangrän und 2 solcher diabetischer Gangrän, so dass die Gesamtmortalität

der senilen Gangrän 20 : 31 = 64,5 %,

der diabetischen Gangrän 5 : 9 = 55,5 %

beträgt.

Die Gesamtmortalität der diabetischen Gangrän in der Züricher chirurgischen Klinik ist hiernach eine niedrigere als die unserer Fälle, doch ist gerade diese Zahl nicht beweisend für die Leistungsfähigkeit einer Operationsmetode, da dieselbe in hohem Grade von dem Krankenmaterial, von den Komplikationen der diabetischen Gangrän (Phlegmonen und Coma diabetic.) abhängig ist Die hohe Mortalität unserer Fälle von diabetischer Gangrän erklärt sich dadurch, dass unter den 11 hier in Betracht kommenden Patienten sich nur 6 befanden, bei denen ein operativer Eingriff noch Aussicht auf Erfolg bot und daher auch nur bei diesen ausgeführt wurde.

Die Mortalität der von v. Wartburg mitgeteilten Fälle seniler und diabetischer Gangrän, wobei ein Fall von Spontanheilung nicht mit eingerechnet ist, beträgt

25 : 40 = 62,5 % gegenüber der für unsere Fälle ausgerechneten Mortalität von 45,7 %; diese Zahlen glaube ich sprechen am besten für die Richtigkeit der in der hiesigen städtischen Krankenanstalt befolgten Prinzipien, somit für die Berechtigung der tiefen Absetzungen in den oben angegebenen Fällen und insbesondere für die Berechtigung der Exarticulatio pedis mit dem Zirkelschnitt, da dieselbe unter den tiefen Absetzungen vorherrschte. Die günstigen Ernährungsverhältnisse, die die Exarticulat. ped. mit dem Zirkelschnitt besitzt, teilt sie mit der supracondylären Amputatio femor. unter Gritti'scher Patellarlappenbildung und ist geeignet, bei beginnender Gangrän des Fusses, so wie Letztere die Zehen überschritten hat, als Frühoperation manche Gefahren, wie besonders die der Infektion, auszuschalten. Auch kann die Möglichkeit nicht von der Hand gewiesen werden, dass durch fortschreitende Venenthrombosen, die aus dem gangränösen Gebiet ihre Veranlassung erhalten, eine Verschlechterung der Zirkulationsverhältnisse entsteht.

Schliesslich führt Schmidt zugunsten der hohen Absetzungen noch die Tatsache an, dass es sich hier fast immer um Leute jenseits der 50er handelt und folgert hieraus, dass der Vorteil eines Unterschenkelstumpfes gegenüber dem Oberschenkelstumpf nur wenig in Betracht komme, da die Leute doch einmal Invalide würden und in dem Oberschenkelstumpf für die Arbeit, die in sitzender Stellung ausgeführt werden könnte, kein Nachteil zu erblicken sei. Demgegenüber ist zu bemerken, dass nach dem Verlauf der ganzen Erkrankung, die Ge-

fahr in hohem Masse besteht, dass auch an einer oder gar mehreren andern Extremitäten dieselbe Affektion auftritt und einen Eingriff nötig macht und dass für solche Patienten die Länge des Stumpfes keineswegs gleichgültig sein kann. Wie vorsichtig man bei der Vornahme hoher Amputationen zu Werke gehen soll, beweisst folgender sehr interessanter von Schmidt (Diss. Breslau 1902) beschriebener Fall:

Es handelte sich um einen Patienten, der zuerst an der rechten Hand erkrankte. Er kam damals in die Breslauer Klinik. Nachdem die 4 ersten Finger schwarz geworden waren, machte man ihm, als der Prozess weiter fortschritt und sich Blasen am Vorderarm bildeten, den Vorschlag, sich den ganzen Vorderarm abnehmen zu lassen. Der Patient war hiermit nicht einverstanden und ging zu Billroth. Dieser nahm ihm nur die 4 ersten Finger weg und der Arm wurde wieder gesund. Ein Jahr später bekam er Gangrän am rechten Fuss. Es wurde ihm wieder von Billroth der rechte Fuss oberhalb der Knöchel abgenommen. Nachdem er mit einer Prothese entlassen war, erkrankte der Stumpf, angeblich infolge Drucks der Prothese. Hierauf wurde ihm in Warschau der rechte Oberschenkel in der Mitte amputiert. Nun traten gangränöse Erscheinungen am linken Fuss auf. Er kam deshalb wieder in die Breslauer Klinik. Es bestand Oedem des Fusses bis zum oberen Rande der Malleolen und Rötung der Haut bis an die Grenze des mittleren und unteren Unterschenkeldrittels. Ferner fanden sich verschiedene munificierte Stellen auf den Zehen und auf dem Dorsum pedis und ebenda einige

nässende Erosionen mit eitrigem Grunde. Der Puls war weder an der Art. dorsal. ped. noch an der Tibial. post. zu fühlen. Schliesslich bestand oberflächliche trockene Gangrän an der Chopart'schen Gelenklinie bis zu den Basen der Zehen. Ebenso war an der Ferse ein gangränöser Fleck. Nachdem die gangränösen Zehen abgetragen waren und 2 Thiersche Transplantationen resultatlos verlaufen, überhäutete sich das Dorsum von selbst. Hätte man, so führte Schmidt aus, dem Patienten bei der Affektion der Hand, wie man ihm geraten, den ganzen Vorderarm amputiert und das letzte Mal, weil sich die Gangrän auf den Dorsum pedis erstreckte, den Oberschenkel oberhalb der Condylen (nach Heidenhain) abgenommen, so wäre das Resultat der Behandlung der verschiedenen Krankenanstalten ein Patient gewesen, der an Extremitäten einen vollständigen Arm, einen Oberarm, einen ganzen Oberschenkel und einen halben Oberschenkel besessen hätte. An Stelle von 4 Extremitäten eine. Wahrscheinlich wäre es für den Patienten besser gewesen, wenn er an einer seiner vielen Gangränen den exitus erlitten hätte, als dass er unter solchen Bedingungen ein kümmerliches Dasein fristete.

Zum Schlusse dieser Arbeit ist es mir eine angenehme Pflicht, meinem hochverehrten Lehrer und früheren Chef Herrn Prof. Dr. Samter für die Anregung zu dieser Arbeit und für die liebenswürdige Unterstützung bei der Abfassung derselben meinen verbindlichsten Dank abzustatten.

Fig. 1.

Lith. O. Kümmel, Vord. Rossg. 25.

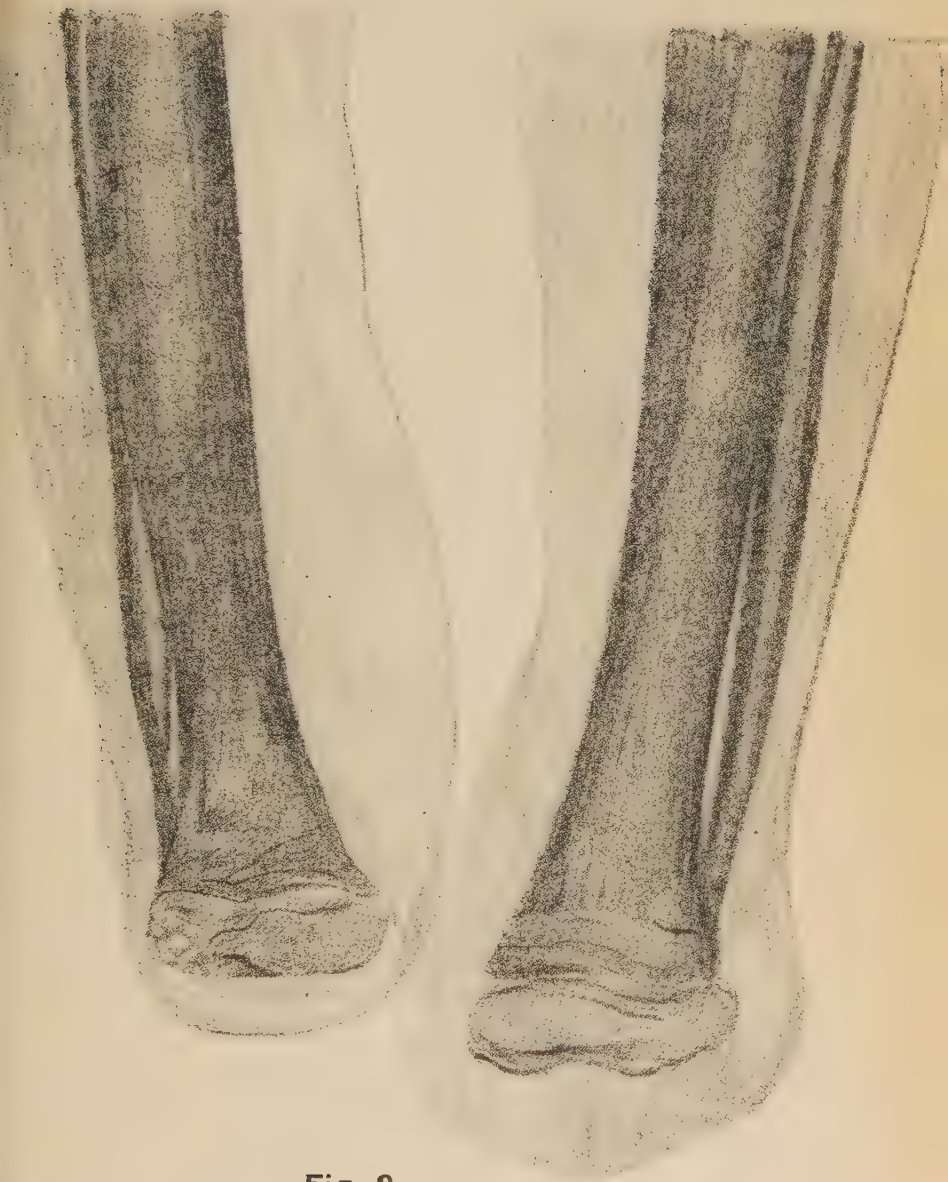

Fig. 2.

Lith. O. Kümmel, Vord. Rossg. 25.

Litteratur.

1. Heidenhain, Ueber die Behandlung der senilen Gangrän der unteren Extremität, insbesondere bei Diabetikern. Deutsche Wochenschrift 1891.
2. v. Zoege-Manteuffel, Ueber angiosklerotische Gangrän. v. Langenbeck's Arch. 1891.
3. Heidenhain, Ueber die Behandlung der senilen Gangrän der unteren Extremität, insbesondere der Diabetiker. Centralbl. für Chirurgie 1892.
4. Landow, Zur operativen Behandlung der senilen und diabetischen Gangrän der untern Extremität. Deutsche Zeitschrift für Chirurgie Bd. XXXVI.
5. Borchard, Beiträge zur primären Endarteritis obliterans. Deutsche Zeitschr. für Chirurgie 1897.
6. König, Zur Revision der Lehre über die Vornahme grosser Operationen (Amputationen) beim diabetischen Brand. Centralbl. für Chirurgie 1887.
7. Bunge, Zur Pathologie und Therapie der verschiedenen Formen der Gangrän an den untern Extremitäten. Centralbl. für Chirurgie 1900.
8. Matanowitsch, Zur Kasuistik der Spantangangrän. Beiträge zur klin. Chirurgie, XXIX Bd., 1901.
9. Jaehne, Ueber diabetische und senile Gangrän, insbesondere über den Ausgang der Amputationen nach derselben. Inaugur. Diss. Jena 1901.

10. Schmidt, Beiträge zur diabetischen und operativen Behandlung der diabetischen Gangrän, sowie der senilen und spontanen Gangrän. Inaug. Diss. Breslau 1902.
11. Krating, Ueber senile und diabetische Gangrän der untern Extremität. Inaugur. Diss. Halle 1892.
12. v. Wartburg, Ueber Spontangangrän der Extremitäten. Beiträge zur klin. Chir. Bd. XXXV. 1902.
13. Schulte, Zur Frage der konischen Amputationsstümpfe. Inaugur. Diss. Greifswald 1903.
14. Rinné, Centralbl. für Chir. 1902 p. 686.
15. Rinné, Deutsche med. Wochenschrift, Vereinsbeil. No. 30. 1901.
16. Schmitz, Deutsche med. Wochenschrift, No. 31.
17. Samter, Ueber Exarticulatio pedis mit dem Zirkelschnitt, Verhandlungen der deutschen Gesellschaft für Chirurgie, XXXI Congress 1902.

Vita.

Am 17. März 1878 wurde ich zu Michelau, Kreis Fischhausen, als Sohn des verstorbenen Gutsbesitzers Friedrich Boehm geboren. Von Ostern 1889 ab besuchte ich das Königliche Friedrichs-Kollegium zu Königsberg, das ich Ostern 1898 mit dem Zeugnis der Reife verliess. Ich studierte darauf Medizin an der Albertus-Universität zu Königsberg und bestand daselbst am 3. März 1900 das Tentamen physicum und am 17. März 1903 die ärztliche Prüfung. Nachdem ich meiner militärischen Dienstpflicht Genüge geleistet hatte, war ich vom 1. September 1904 bis 31. Dezember 1905 als Assistent in der äussern Abteilung der hiesigen städtischen Krankenanstalt beschäftigt.

Während meiner Studienzeit besuchte ich die Vorlesungen und Kurse folgender Herren Professoren und Dozenten:

M. Askanazy, Braatz, Braun, Bunge, Caspary, R. Cohn, v. Eiselsberg, Falkenheim, Garrè, Heisrath, Hermann, Jaffe, Jäger, Kuhnt, Lange, Leutert, Lichtheim, Lossen, Luerssen, Mesehede, Münster, Neumann, Pape, Pfeiffer, Rosinski, Samter, Schreiber, Stieda, Winter, Zander.

Allen diesen meinen hochverehrten Lehrern sage ich an dieser Stelle meinen verbindlichsten Dank.